

Aktuelle Entwicklungen

Moderne Endodontie – Ein Überblick

In den letzten 15 Jahren haben optische Vergrößerungssysteme (Lupe, Dentalmikroskop), Geräte zur elektrometrischen Arbeitslängenbestimmung, hochflexible rotierende NiTi-Aufbereitungsinstrumente und moderne Füllverfahren zur Erhöhung von Effektivität und Effizienz der endodontischen Behandlung beigetragen. Die endodontische Therapie unter Einsatz moderner Geräte und Instrumente bringt reproduzierbar bessere Behandlungsergebnisse und kann somit eine wertvolle Entlastung für Patienten, Behandler und das zahnärztliche Team gleichermaßen darstellen.

Dr. Peter Kiefner/Stuttgart

■ **Mikroskopie in der Endodontie** war vor einigen Jahren eine Domäne weniger Enthusiasten, mittlerweile ist die optische Vergrößerung zu einer praxisrelevanten Realität geworden. Bereits in der studentischen Ausbildung werden im Rahmen endodontischer Behandlungen Dentalmikroskope eingesetzt, die Anwendung optischer Vergrößerungssysteme gehört zu einer wichtigen Voraussetzung im Rahmen der Spezialisten- und Postgraduiertenausbildung an den

jeweiligen Ausbildungsstätten und gehört zur Standardausrüstung in den endodontologischen Spezialistenpraxen. Durch Anwendung optischer Vergrößerungssysteme und interferenzfreier Beleuchtung haben die endodontisch tätigen Kolleginnen und Kollegen eine Möglichkeit zur Visualisierung der grazilen anatomischen Strukturen, die Behandlung erfolgt „unter Sicht“ und wird dadurch sicherer und entspannter für Behandler und dessen Team.

Dentalmikroskop verändert Arbeitstechniken

Die Darstellung von extrem feinen Vertikalfrakturlinien, die Lokalisation von obliterierten Wurzelkanälen oder die Darstellung von frakturierten Instrumentenfragmenten im Wurzelkanal stellen nur einige diagnostische Möglichkeiten des Dentalmikroskopes dar (Abb. 1, 2).

Aber auch die Aufbereitungstechnik, die Effektivität der Spülprotokolle, die Qualität der Wurzelkanalfüllung oder anderer restaurativer Verfahren können mithilfe des Dentalmikroskopes kontrolliert werden. Allerdings hat die Anwendung des Mikroskopes in der endodontischen Behandlung den Einsatz spezieller Instrumente notwendig gemacht, welche die Sicht während der Arbeit bei Vergrößerungen bis zum 27-fachen Faktor nicht beeinträchtigen. Die Anwendung solcher Instrumente sowie die Ergonomie der Behandlung unter Einsatz des Dentalmikroskopes stellt das Behandler-Team anfangs vor großen Herausforderungen: neue Arbeitstechniken und Instrumentenhandhabung und das Zusammenspiel von Behandler und Assistenz müssen im Team erlernt werden. Das geschulte Behandler-Team kann dann alle Vorteile des Mikroskopeinsatzes zur Geltung kommen lassen: entspannte Arbeitsposition für Behandler und Assistenz gleichermaßen,

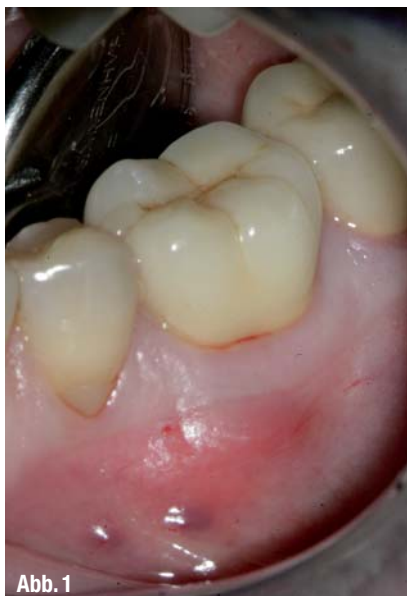

Abb. 1

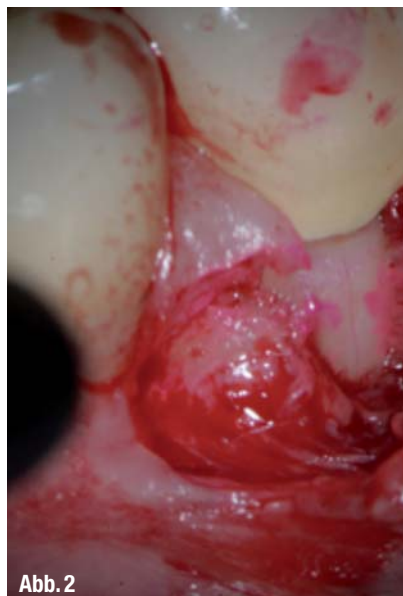

Abb. 2

▲ **Abb. 1:** Klinische Situation Zahn 36. ▲ **Abb. 2:** Diagnostik der vertikalen Frakturlinie nach Lapenbildung, Anfärben und Betrachtung unter dem Dentalmikroskop.

sichere Arbeitsschritte und vorhersehbare Ergebnisse während den einzelnen Behandlungsetappen.

Rotierende NiTi-Instrumente – Bewährtes und Neues

Die mit Abstand wichtigste Entwicklung der letzten Jahre in der Endodontie wird von der Einführung von Nickel-Titan Instrumenten (NiTi-Instrumente) und der rotierenden Aufbereitungstechnik dargestellt. Die hochflexiblen Instrumente, in einer rotierenden Arbeitsweise angewendet, erlauben es dem Behandler, ermüdungsfrei und mit vorhersehbarer Erfolgsquote zu arbeiten. Das Design der Instrumente, gepaart in der Regel mit der Crown-down-Aufbereitungstechnik, führt zu einer Abnahme der postoperativen Schmerzen. Die Anwendung der maschinellen Aufbereitung hat in der täglichen Sprechstunde die Grenzen der endodontischen Therapie erweitert. Fälle, die bis dato als nicht beherrschbar galten, können mithilfe der modernen Verfahren sicher und mit Erfolg behandelt werden. Durch Anwendung der Hybridtechnik kann unter Einbeziehung verschiedener Instrumentensysteme bis hin zu den Handinstrumenten eine Vielzahl der Problemfälle behandelt werden. Die Aufbereitung der Wurzelkanäle bis zum apikalen Terminus wird dadurch erleichtert.

Die NiTi-Legierung ist flexibler im Vergleich zur herkömmlichen Stahllegierung der Handinstrumente.¹ Durch Eigenschaften wie die Superelastizität und das Formgedächtnis (Memory shape) eignet sich diese Legierung für die Herstellung von Wurzelkanalinstrumenten. NiTi kann zwei unterschiedliche kristalline Gefüge annehmen: in der Ruhephase die austenitische (stabile) Phase, welche bei mechanischer Beanspruchung des Instrumentes in die martensitische (instabile) Phase übergeht. Bei der Bearbeitung von engen oder gekrümmten Wurzelkanälen wechselt das Instrument durch die Rotation im Wurzelkanal wiederholt zwischen diesen zwei Phasen, dadurch kann es nach einer Anzahl von Deformationen zur Instrumentenfraktur kommen. Dieser Mechanismus ist für die sogenannte „Spontanfraktur“ von NiTi-Instrumenten verantwortlich. Diesem Problem kann man insofern entgegenwirken, dass einerseits die Arbeitsweise des jeweiligen Instrumentes und die anatomischen Verhältnisse

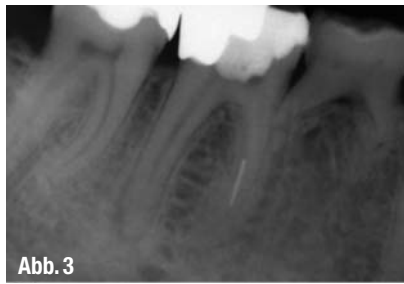

Abb. 3




Abb. 4



Abb. 5

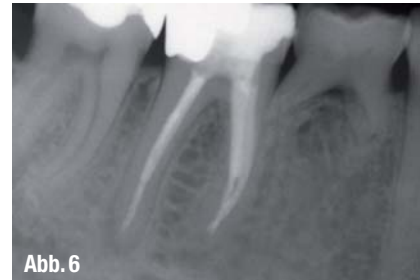

Abb. 6

▲ **Abb. 3–6:** Fall 1 – Entfernen frakturierter Instrumente/Einsatz des Dentalmikroskopes in der endodontischen Sprechstunde. ▲ **Abb. 3:** Ausgangsbefund – der Patient wurde an die endodontische Praxis mit der Bitte um Fragmententfernung und weiterführende endodontische Behandlung überwiesen. ▲ **Abb. 4:** Intraoperativer Befund – das Instrumentenfragment befindet sich im MB Kanal und kann nach entsprechender Aufbereitung des koronalen Kanalanteiles mithilfe des Dentalmikroskopes visualisiert werden. ▲ **Abb. 5:** Das Entfernen des apikalen Fragmentes erfolgt unter Einsatz spezieller Ultrashallansätze, ohne Wasserkühlung, im VDW-Ultra-Gerät eingespannt, auf mittlerer Energiestufe. ▲ **Abb. 6:** Nach erfolgreicher Fragmententfernung erfolgt nun die abschließende Aufbereitung mit rotierenden NiTi-Instrumenten (Mtwo®, VDW, München), Desinfektion und bakterienrichtige Wurzelkanalfüllung mit thermoplastischer Guttapercha in vertikaler Kondensationstechnik.

verstanden werden. Andererseits kann durch Anwendung eines Endodontiemotors mit konstanter Umdrehungsgeschwindigkeit und definiertem Torque die Frakturgefahr der Instrumente auf ein Mindestmaß reduziert werden. Der Vorteil des Endodontiemotors besteht darin, dass bei starker Beanspruchung des Instrumentes im Wurzelkanal die Autoreverse-Bewegung startet, die Feile dreht sich dann gegen den Uhrzeigersinn und kann somit nicht im Kanal festklemmen. Neben dieser Schutzfunktion werden die endodontischen Motoren der letzten akkugetriebenen Motorengeneration immer kleiner und handlicher, somit können die Motoren flexibel an verschiedenen Arbeitsplätzen eingesetzt werden, ohne die Arbeitsplatzergonomie nachteilig zu beeinflussen.

In den letzten Jahren haben sich zwei rotierende Aufbereitungstechniken – die Crown-down- und die Single-length-Technik – durchgesetzt, welche mit einer systemabhängigen Anzahl von rotierenden NiTi-Instrumenten die mechanische Aufbereitung des Wurzelkanals effektiv durchführen.

Der aktuelle Trend geht eindeutig zur Vereinfachung der Aufbereitungsphase,

die neueste Entwicklung wird von der reziproken Aufbereitungstechnik dargestellt. Statt einer kompletten Rotation wird das Instrument alternierend gegen und im Uhrzeigersinn mit einer definierten Angulation bewegt. Dadurch kann der Behandler mit einem einzigen Instrument die Arbeitslänge erreichen, in vielen Fällen sind nicht einmal eine vorherige Permeabilisierung des Wurzelkanals und die Schaffung eines Gleitpfades notwendig. Durch die reziproke Instrumentenbewegung scheint die Frakturgefahr der Instrumente auf ein Minimum reduziert zu werden, allerdings sind hierzu weitere Studien notwendig, um eine definitive Aussage in dieser Hinsicht machen zu können.²

Das RECIPROC® System (VDW, München) besteht aus drei Instrumenten, ei-



Abb. 7a



Abb. 7b



Abb. 7c

▲ **Abb. 7–c:** RECIPROC® Instrumente ISO 25 (a), ISO 40 (b) und ISO 50 (c).

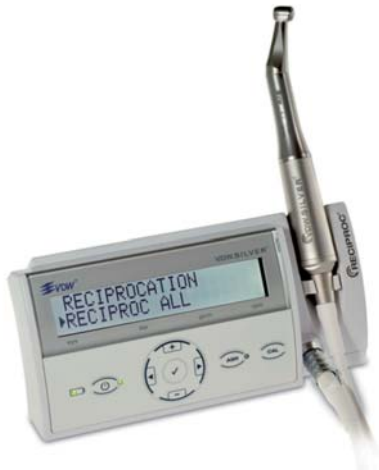

Abb. 8

▲ Abb. 8: VDW Silver RECIPROC® Motor.

nem geeigneten Motor (VDW Silver® RECIPROC®), welcher die reziproke Instrumentenbewegung steuert, drei RECIPROC® NiTi-Instrumente und darauf abgestimmte Papierspitzen und Guttaperchastifte.

Die drei RECIPROC® Instrumente sind aus der sogenannten M-wire Legierung hergestellt und haben eine S-förmige Querschnittsform. Sie zeigen gegenüber Instrumenten aus herkömmlicher NiTi-

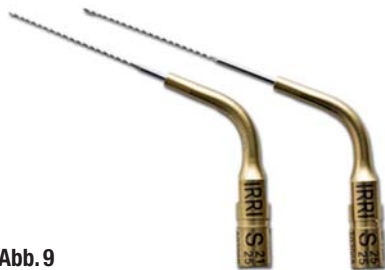

Abb. 9

▲ Abb. 9: IRRI S Ultrashallansätze.

Legierung höhere Flexibilität und bessere Widerstandsfähigkeit bei zyklischer Beanspruchung. Die drei Instrumente haben einen apikalen Durchmesser von ISO 25, 40 und 50 und eine Konizität von 8 % (R25), 6 % (R40) und 5 % (R50) (Abb. 7).

Der Motor wird mit aufladbaren Batterien betrieben und ist auch während der Aufladephase voll einsatzfähig. Die Instrumente werden mit 10 reziproken Zyklen/Sekunde im Kanal bewegt, durch die unterschiedliche Angulation der links- und rechtsdrehenden Bewegung entsteht eine Vorwärtsbewegung des Instrumentes in apikaler Richtung. Kombiniert mit einem sehr leichten Druck in der Instrumentenachse kann das eingesetzte RECIPROC® Instrument sehr leicht das api-

kale Kanaldrittel erreichen, auch ohne eine vorherige Herstellung der Kanalgängigkeit mithilfe von Handinstrumenten. Nach exakter Erfassung der Arbeitslänge kann dann mit dem gleichen Instrument die apikale Aufbereitung erfolgen (Abb. 8).

Bestimmung der Arbeitslänge

Die Festlegung der apikalen Aufbereitungs- und Wurzelkanalfüllungsgrenze (apikaler Terminus) hängt von der klinischen Ausgangssituation und der jeweiligen Behandlungsphilosophie ab. Neben der etablierten, routinemäßigen röntgenologischen Ermittlung der Arbeitslänge – mit den bekannten Limitationen ist das elektrometrische Längenmessgerät in der modernen Endodontie ein unverzichtbarer Assistent in dem praktischen Alltag geworden. Gerade in Fällen, wo eine Strahlenexposition kontraindiziert (Schwangere) oder sehr restriktiv zu handhaben ist (Kinder, Tumorpatienten), wie auch in Fällen, in denen aufgrund anatomisch bedingter Gegebenheiten (Superposition knöcherner Strukturen – z.B. Kieferhöhlenboden und Wurzeln der oberen Molaren) die apikale Wurzelkontur nicht eindeutig dargestellt werden kann, oder durch reflektorische Mundbodenverspannungen und extremen Würger reflexen der notwendige Platz für den Mundfilm fehlt, stellt die elektrometrische Messtechnik eine gleichwertige Alternative zur Röntgendiagnostik dar. Verfahrenstechnisch bedingte Messgenauigkeiten in der konventionellen röntgenologischen Messtechnik können in solchen Fällen beseitigt und somit der Erfolg der endodontischen Behandlung positiv beeinflusst werden. Studien belegen die Messgenauigkeit der elektrometrischen Längenmessgeräte der neuen Generationen, unabhängig von Störfaktoren wie Kanalinhalt, Kanal Anatomie, Wurzelkanalspülung oder Feilengröße.³ Es konnte gezeigt werden, dass die Genauigkeit der elektrometrischen Messung zwischen 94,0 % und 100 % in 1 mm und 1,5 mm Distanz von dem anatomischen Apex variiert.⁴

Das Spülprotokoll

Die Wurzelkanalspülung während und nach der Aufbereitungsphase der Wurzelkanäle unterstützt die Entfernung von infizierten Gewebsresten, nekrotischem

Material oder infiziertem Dentin. Die Effizienz der bakterienreduzierenden Wirkung während der mechanischen Aufbereitung wird durch Anwendung rigoroser ultraschallunterstützter Spülprotokolle gesteigert. Da mit rein mechanischer Aufbereitung nur etwa 65 % des Kanalwand-



Abb. 10

▲ Abb. 10: VDW Ultra Ultraschallquelle.

areals erreicht werden,⁵ ist eine intensive Spülung für die Eliminierung der Bakterien entscheidend. Die Effektivität der Wurzelkanalspülung beruht einerseits auf den gewebsauflösenden Eigenschaften der Irrigantien, andererseits auf der Penetrationskraft dieser Agentien in das gesamte Kanalsystem. Die am meisten verwendete Spüllösung in der Endodontie ist die NaOCl-Lösung in Konzentrationen zwischen 0,5 %–5,25 %. Es konnte gezeigt werden, dass die einfache Spülung mithilfe einer Spritze die geringste Penetrationskraft der Spüllösung zeigt. Die Penetration der Irrigantien kann aber

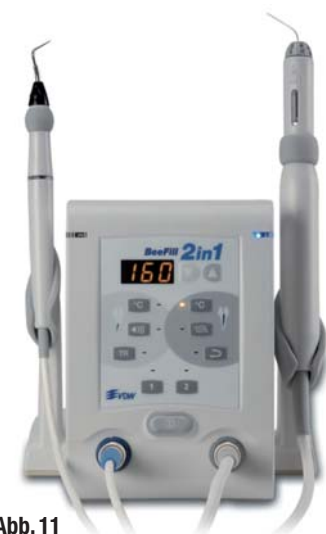

Abb. 11

▲ Abb. 11: BeeFill 2in1 – Gerät für die Wurzelfülltechnik mit thermoplastifizierter Guttapercha.

mithilfe von Ultraschallschwingungen erheblich gesteigert werden. Die Ultraschallaktivierung durch eine geeignete Ultraschallquelle (VDW Ultra) mit nicht abtragenden Ultraschallansätzen, wie der IRRI S-Ansatz aus geglättetem Draht (VDW, München) führt zu einer sichtbaren Trübung der Spüllösung, die auf eine Auflösung von Geweberesten und Debris beruht (Abb. 9).

Die Ultraschallquelle kann auf einer niedrigen Energiestufe eingestellt werden, um sicherzustellen, dass keine unbeabsichtigte Abtragung von Kanalwandentin erfolgt. Da die Ultraschallschwingung die größte Amplitude an der Instrumentenspitze zeigt, wird ein Spülstrom von apikal nach koronal erzeugt, welcher den Kanalinhalt nach koronal transportiert.

In der endodontischen Behandlung können auch weitere Arbeitsschritte mithilfe der Ultraschalltechnik sicher und erfolgreich durchgeführt werden:

1. Feinpräparation der Zugangskavität, Auffinden von Wurzelkanälen, Entfernen von Kalzifikationen aus dem Pulpenkavum

2. Entfernen von frakturierten Instrumenten, Wurzelstiften oder insuffizienten Wurzelkanalfüllungen

3. Wurzelkanalaufbereitung (Feinpräparation graziler Strukturen wie Isthmen oder Furkationen)

4. Thermomechanische Plastifizierung von Guttapercha mit entsprechender Wurzelfüllungstechnik

5. Kondensation von apikalen MTA[®]-Füllungen

6. Chirurgische Endodontie – Präparation von retrograden Kavitäten und Kondensierungshilfe für retrogrades Füllungsmaterial (z. B. MTA[®])

Die Wurzelkanalfüllung

Die Wurzelkanalfüllung stellt eine wichtige Etappe der endodontischen Therapie dar und hat als Ziel die dreidimensional stabile und bakteriendichte Versiegelung des zuvor aufbereiteten und desinfizierten Kanalsystemes. Standardmäßig wird die Wurzelkanalfüllungsmethode mit Guttapercha in lateraler Kondensation gelehrt und durchgeführt.

Um die bekannten Nachteile der lateralen Kondensationstechnik zu beseitigen, wurden Geräte und Verfahren entwickelt, welche durch Erwärmung und Thermo-

www.ids-cologne.de



34. Internationale Dental-Schau

LEADING DENTAL BUSINESS WORLD

Köln, 22.–26.3.2011
22. März: Fachhändlertag

ZEIT SPAREN, GELD SPAREN!
Jetzt online registrieren und Karten kaufen.
www.ids-cologne.de

WELTWEIT DIE NUMMER 1 FÜR DAS DENTAL BUSINESS

Besuchen Sie die global führende Leitmesse für zahnmedizinischen und zahntechnischen Fortschritt. Auf der IDS 2011 präsentieren rund 1.900 Aussteller aus über 50 Ländern ihre neuesten Innovationen.

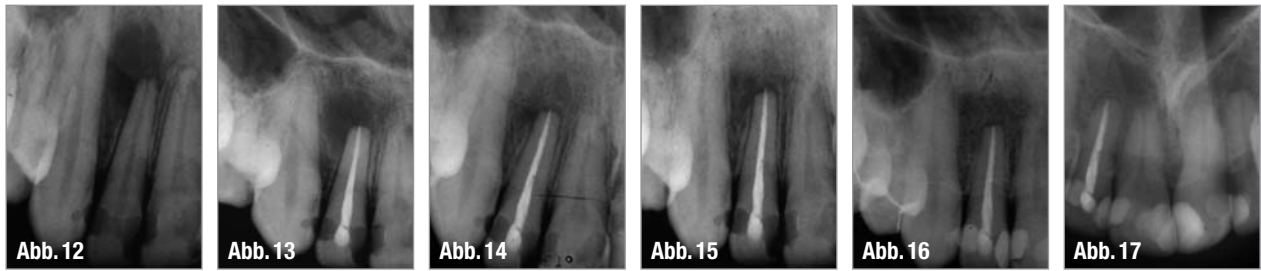Nutzen Sie die Schubkraft weltweiter Forschung für Praxis und Labor, lassen Sie sich von der Effizienz neuer Verfahren und Produkte begeistern, treffen Sie Ihre Kollegen aus aller Welt. Willkommen in Köln.

- Praxisausrüstung und -ausstattung
- Funktionsmöbel und -systeme
- Instrumente und Werkzeuge
- Spezialgeräte und -werkzeuge
- Implantologie und Pharmazeutika
- KFO- und Rekonstruktionshilfsteile
- Prophylaxe und Zahnästhetik
- CAD/CAM
- und vieles mehr

Koelnmesse GmbH · Messeplatz 1 · 50679 Köln · Germany
Telefon +49 180 577-3577* · ids@visitor.koelnmesse.de
* 0,14 €/Min. aus dem dt. Festnetz, max. 0,42 €/Min. aus dem Mobilfunknetz







▲ **Abb. 13:** Kontrollaufnahme 1999 – die Wurzelkanalfüllung erfolgte mithilfe thermoplastifizierter Guttapercha in vertikaler Kondensationstechnik.
 ▲ **Abb. 14:** Kontrollaufnahme 2000 – die apikale Läsion zeigt eine deutliche Verkleinerung – die Heilungsdynamik der Läsion ist erkennbar, auch wenn apikal ein leicht verbreiteter PA-Spalt erkennbar ist. ▲ **Abb. 15:** Kontrollaufnahme 2003 – die apikale Läsion ist komplett verschwunden, der PA-Spalt erscheint apikal noch leicht erweitert. ▲ **Abb. 16:** Kontrolle 2006 – klinisch unauffälliger Zahn 12, röntgenologisch leicht verbreiteter apikaler PA-Spalt.
 ▲ **Abb. 17:** Kontrollaufnahme 2010 – 11 Jahre post OP – stabile apikale Verhältnisse apikal normal erscheinende Strukturen, PA-Spalt unauffällig, apikale Läsion komplett ausgeheilt.

plastifizierung des Füllmaterials Guttapercha beim Einsetzen einer dichten Wurzelkanalfüllung im präparierten Wurzelkanal helfen. Im Laufe der Jahre haben sich zwei Füllverfahren etabliert – das sogenannte Injektionsverfahren erwärmter Guttapercha und die Insertion thermoplastifizierter Guttapercha mithilfe eines Guttaperchaträgers. Unzählige Studien haben sich seit Einführung dieser Verfahren mit Fragen wie Adaptation, Dichte oder Dimensionsstabilität beschäftigt, wobei nur wenige klinische Langzeitstudien zu diesen Verfahren zur Verfügung stehen.^{6,7} Auch wenn in den letzten Jahren Materialien, z.B. auf Kunststoffbasis, als Alternative zur Guttapercha entwickelt worden sind, wird in erster Linie Guttapercha als Wurzelkanalfüllmaterial diesen Anforderungen gerecht. Ob thermoplastifizierte Guttapercha oder auf Kunststoffen basierende Wurzelfüllmasse, die Wurzelkanalfüllung muss an die innere Geometrie des aufbereiteten Wurzelkanales perfekt adaptiert sein. Dadurch erfüllt sie eine wichtige Barrierefunktion. Der Zutritt von Bakterien und bakteriellen Stoffwechselprodukten von koronal nach apikal (coronal leakage) und die Penetration von Gewebsflüssigkeit von apikal in das endodontische System (apical leakage) wird verhindert. Durch Applikation einer vertikalen Druckkraft auf den im Kanal plastifizierten Guttaperchakonus erhöht man den Adaptationsgrad der Füllmasse an die Kanalwände. Somit können auch Wurzelkanäle mit großem apikalen Lumen mithilfe thermoplastifizierter Guttapercha dicht gefüllt werden.⁸ Die Wurzelkanalfülltechnik in vertikaler Kondensationstechnik mit thermisch plastifizierter Guttapercha wurde erstmalig 1967 von

Herbert Schilder beschrieben und ist unter dem Begriff „Schilder-Technik“ bekannt geworden.⁸ Der passende Guttaperchastift wird bis 1 mm vor Erreichen der Arbeitslänge eingeführt, er hat Kontakt mit der Wurzelkanalwand nur in den apexnahen 3–5 mm („tug back“-Effekt). Der Guttaperchastift wird durch Erwärmung plastifiziert, schrittweise gekürzt und mit passenden Stopfern (Pluggern) nach apikal vertikal kompaktiert. Die thermoplastifizierte Guttapercha füllt dabei den apikalen Kanalanteil und etwaige Ramifikationen, Isthmen oder Lateralkanälchen in der apexnahen Region. Nach dieser apikal gerichteten Füllungsphase (downfill, downpack) werden anschließend Portionen von Guttapercha in den Kanal eingebracht, plastifiziert und mit geeigneten Stopfern vertikal kondensiert, bis der gesamte Wurzelkanal gefüllt ist (backfill, backpack). Die wohl bekannteste Technikvariante zur Wurzelkanalfüllung mit thermoplastifizierter Guttapercha wurde von Buchanan im Sinne der „Continuous Wave-Technik“ beschrieben.¹⁰ Diese Technik erlaubt es in der downpack-Phase mit einem Kombinationsgerät mit Spreader- und Pluggerfunktion, die thermoplastifizierte Guttapercha im apikalen Kanalanteil zu kompaktieren. Der mittlere und koronale Kanalanteil können dann mithilfe der Injektionstechnik mit thermoplastifizierter Guttapercha gefüllt werden. Die „Continuous Wave-Technik“ ist weniger zeintensiv im Vergleich zur „Schilder“-Technik.¹¹ Da die Technik einen hohen apparativen Aufwand verursacht und auch aus ergonomischer Sicht das Behandlungsteam stark beansprucht, wurden in letzter Zeit Kombinationsgeräte entwickelt, mithilfe derer beide Einzelschritte der verti-

kalen Kompaktionstechnik durchgeführt werden können (Abb. 11).

Fazit

Durch den rationellen Einsatz der zur Verfügung stehenden apparativen und instrumentellen Hilfsmittel können Kolleginnen und Kollegen das endodontische Behandlungsspektrum in ihrer täglichen Sprechstunde nicht nur erweitern, sondern auch vorhersagbare Erfolgsergebnisse erzielen.

Der Einsatz dieser Hilfsmittel – von dem Einsatz des Dentalmikroskopes über der rotierenden Aufbereitungstechnik mit NiTi-Instrumenten, dem ultraschallaktivierten Spülprotokoll und der vertikalen Kompaktionstechnik erfordert eine angepasste Arbeitsergonomie des gesamten Behandlungsteams. Der Einsatz dieser Hilfsmittel muss im Team geübt werden. Ist die Einsatztechnik einmal beherrscht, stellen die Verfahren in der modernen Endodontie eine definitive Erleichterung für alle Beteiligten dar. ◀◀

Die Literaturliste zu diesem Beitrag finden Sie auf www.zwp-online.info in der Rubrik „Endodontologie“

>>	KONTAKT
<p>Dr. Peter Kiefner Reinsburgstr. 9 70178 Stuttgart Tel.: 07 11/61 33 37 E-Mail: info@dr-kiefner.de www.dr-kiefner.de</p>	